

Efek Formalin terhadap Jumlah Sel Spermatogenik

Hasyifa Dhalila¹, Zulfitri², Sofia³

¹ Pendidikan Dokter, Fakultas Kedokteran, Universitas Syiah Kuala, Banda Aceh, Indonesia

² Bagian Biologi, Fakultas Kedokteran, Universitas Syiah Kuala, Banda Aceh, Indonesia

³ Bagian Biokimia, Fakultas Kedokteran, Universitas Syiah Kuala, Banda Aceh, Indonesia
E-mail: hasyifadhalila@gmail.com

Received: 09/01/2017; published: 27/02/2017

Abstract

Background: The high number of formalin abuse as a food additive and formaldehyde exposure in daily life can caused the adverse effect, one of that is infertility. The purpose of this research was to determine the effect of formaldehyde on the number of spermatogenic cells, which illustrated disruption of spermatogenesis. **Methods:** This research was an experimental research with post-test only with control group design. The subject of this research were 24 white rats (*Rattus norvegicus*) Wistar strain. Test of Hypothesis used software of SPSS with One Way ANOVA test with significance 0,05. **Results:** The average number of spermatogonia cells (P0:291,50; P1:237,50; P2:185,83; P3:156,67), primary spermatocytes cells (P0:296,17; P1:261,33; P2:203,83; P3:171,33), and spermatid cells (P0:722,67; P1:663,67; P2: 385,00; P3:287,83) decreased than control, and the results of One-way ANOVA test was $p= 0,00$. **Conclusion:** There was a significant difference in the number of spermatogenic cells of the control group with the formalin treatment group.

Keyword: count, formalin, spermatogenic cells.

Copyright © 2017 Universitas Ahmad Dahlan. All rights reserved.

1. Pendahuluan

Formalin merupakan salah satu bahan kimia yang sering digunakan di dunia. Menurut *International Agency for Research on Cancer* (IARC), penggunaan formalin di dunia pada tahun 2014 mencapai 20 juta ton/ tahun. Formalin digunakan pada industri kayu, tekstil, pengawet mayat, desinfektan, dan lain-lain.⁽¹⁾

Akhir-akhir ini sedang marak kasus penyalahgunaan formalin sebagai Bahan Tambahan Pangan (BPT) yang bertentangan dengan Peraturan Menteri Kesehatan Republik Indonesia Nomor 33 Tahun 2012.⁽²⁾ Hasil identifikasi Badan Pengawas Obat dan Makanan (BPOM) pada tahun 2015 terhadap 786 sampel makanan yang diperoleh dari berbagai daerah di Indonesia, menunjukkan bahwa seluruh sampel makanan tersebut mengandung formalin.⁽³⁾ Makanan yang mengandung formalin juga ditemukan beredar bebas di Provinsi Aceh. Hasil penelitian Kasma terhadap 32 sampel mi kuning di Pasar Gampong Baroe Kota Banda Aceh, menunjukkan seluruh sampel yang diuji di laboratorium mengandung formalin dengan kadar di atas 1,5 mg/L.⁽⁴⁾ Hasil penelitian Yulizar dkk dengan menggunakan 25 sampel mi kuning yang diperoleh dari warung-warung mi di salah satu kota di Provinsi Aceh, menunjukkan hasil seluruh sampel mi mengandung formalin dengan kadar rata-rata di atas 4,71 mg/L.⁽⁵⁾

Formalin mengandung senyawa kimia formaldehida yang menjadi salah satu sumber *Reactive Oxygen Species* (ROS). dan dapat memicu stres oksidatif. Stres oksidatif akan berdampak buruk, salah satunya pada spermatogenesis yang dapat menyebabkan infertilitas.^{(6);(7)} Berdasarkan laporan Pusat Data dan Informasi Perhimpunan Rumah Sakit Seluruh Indonesia (PERSI), kasus infertilitas di Indonesia pada tahun 2012 mencapai 12%, dengan faktor penyebab dari pria sebesar 40%. Beberapa faktor penyebab infertilitas pria

yaitu varikokel, obstruksi saluran reproduksi, imunologi, malnutrisi, paparan berbahaya dari faktor lingkungan, dan idiopatik.⁽⁸⁾

Penurunan jumlah sel spermatogenik merupakan salah satu indikator dan penyebab menurunnya kemampuan fertilitas pada pria. Proses spermatogenesis dipengaruhi oleh faktor endogen dan faktor eksogen. Salah satu faktor eksogen yang dapat mengganggu spermatogenesis adalah paparan zat kimia seperti formalin.^{(9);(10)}

Penelitian oleh Zhou *et al.*, dengan menggunakan tikus putih jantan yang diberi formalin dengan dosis 0,1 dan 10 mg/KgBB/hari selama 14 hari, menunjukkan terjadinya penurunan berat testis, jumlah spermatozoa, testosteron serum, dan peningkatan apoptosis spermatozoa.⁽¹¹⁾ Penelitian lain oleh Zhou *et al.*, menyebutkan bahwa inhalasi formalin dengan dosis 0,5 dan 10 mg/m³ setiap delapan jam/hari selama empat minggu mengakibatkan perubahan morfologi dan peningkatan *malondialdehyde* (MDA) pada epididimis tikus putih.⁽¹²⁾

2. Metode Penelitian

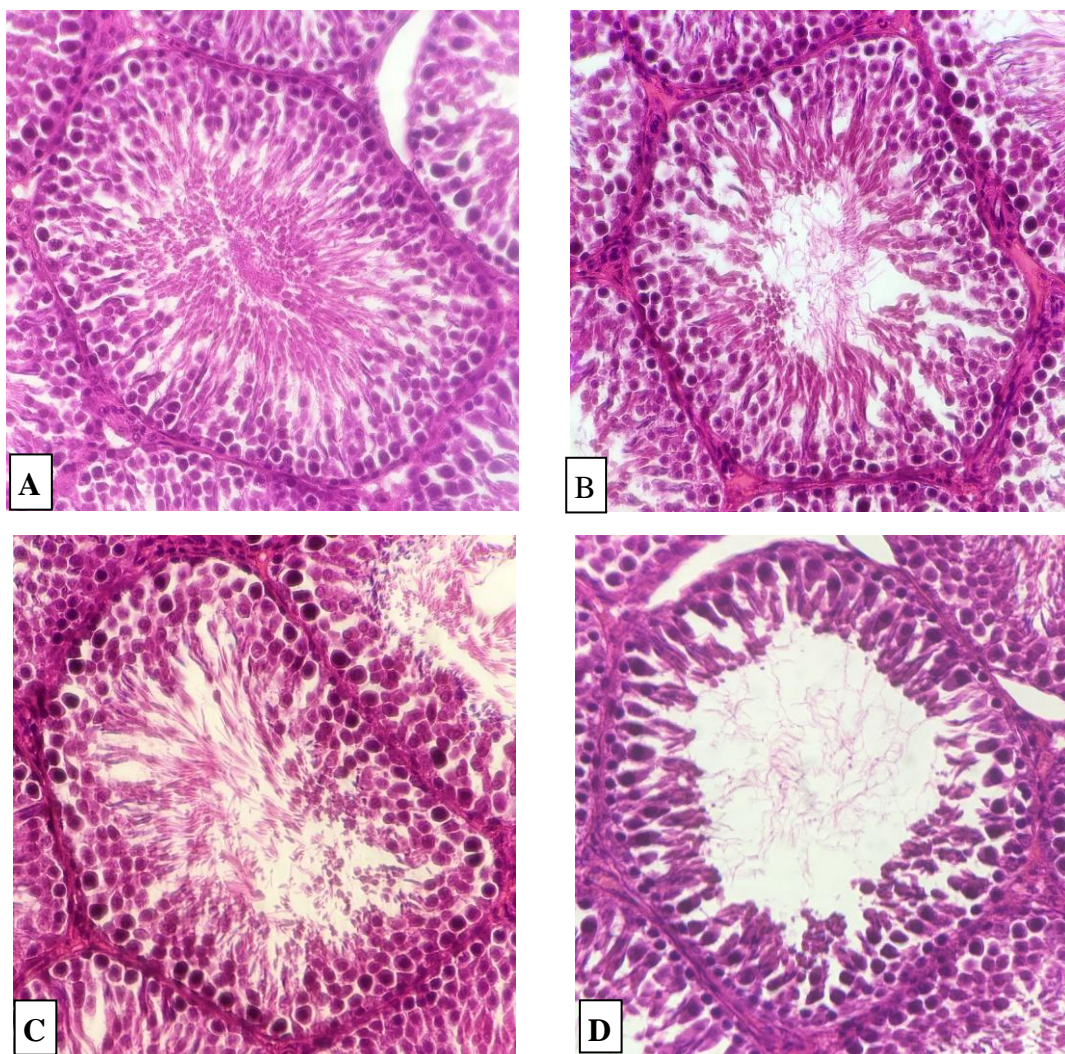
Jenis penelitian ini adalah penelitian eksperimental dengan rancangan *post-test only with control group design*. Hewan coba yang digunakan adalah 24 ekor tikus putih (*Rattus norvegicus*) strain Wistar berumur empat sampai lima bulan, yang dikelompokkan menjadi empat kelompok, yaitu kontrol negatif dan kelompok yang diberi formalin masing-masing dengan dosis satu, 2,5 dan lima mg/kgBB/hari melalui injeksi intraperitoneal selama 14 hari. Hewan coba diadaptasi selama tujuh hari, dan diterminasi setelah 14 hari perlakuan untuk pembedahan organ testis dan dilanjutkan dengan pembuatan preparat histologi testis dengan pewarnaan *Hematoxylin-Eosin*.

Data primer diperoleh dari hasil pengamatan jumlah sel spermatogonia, spermatosit primer, dan spermatid pada preparat histologi testis. Data primer diuji normalitas dengan uji *Saphiro-Wilk* dan diuji homogenitas dengan uji *Levene's* untuk melihat apakah distribusi data normal dan varian homogen. Data berdistribusi normal dan bervarian homogen, maka dilanjutkan dengan uji ANOVA satu arah, untuk mengetahui perbedaan signifikan pada perlakuan.⁽¹³⁾

3. Hasil dan Pembahasan

Pada Gambar 1 perlakuan kontrol (P0) tampak sel spermatogonia yang tersusun rapat, sel spermatosit primer tersusun pada bagian tengah tubulus, dan sel spermatid memenuhi ruang adluminal. Hal tersebut menunjukkan terjadinya proses spermatogenesis yang normal. Pada gambaran histologi perlakuan pemberian formalin dosis satu mg/KgBB/hari/i.p (P1) terlihat kepadatan sel spermatogenik berkurang, dan jarak antar sel mulai merenggang. Pada gambaran histologi perlakuan pemberian formalin dosis 2,5 mg/KgBB/hari/i.p (P2) juga terlihat kepadatan sel-sel spermatogenik berkurang, dan susunan sel lebih renggang dibandingkan P1. Dan pada gambaran histologi perlakuan pemberian formalin dosis lima mg/KgBB/hari/i.p (P3), tampak sangat jelas bahwa kepadatan sel sangat berkurang. Sel spermatogonia dan sel spermatosit primer masih terlihat, namun jarak antar sel tampak merenggang. Jumlah sel spermatid terlihat menurun drastis sehingga tampak sel spermatid sangat sedikit mengisi ruang adluminal. Perubahan susunan sel-sel spermatogenik pada perlakuan mengindikasikan terjadinya gangguan spermatogenesis yang diakibatkan oleh injeksi formalin.

Preparat histologi testis diamati melalui mikroskop dengan pembesaran 10 x 40. Berikut ini gambaran histologi testis dari masing-masing perlakuan :



Gambar 1. Gambaran Mikroskopis Histologi Testis *Rattus norvegicus* dengan Pembesaran 10 x 40. (A) Kontrol. (B) Perlakuan Pemberian Formalin satu mg/KgBB/hari.i.p. (C) Perlakuan Pemberian Formalin 2,5 mg/KgBB/hari.i.p. (D) Perlakuan Pemberian Formalin lima mg/KgBB/hari.i.p.

Tabel 1, 2, dan 3 menunjukkan adanya penurunan jumlah sel spermatogonia, sel spermatis primer, dan sel spermatid pada P1, P2, dan P3 dibandingkan dengan P0. Penurunan jumlah sel terendah adalah pada perlakuan formalin dosis lima mg/KgBB/hari.i.p (P3).

Tabel 1. Data Jumlah Sel Spermatogonia *Rattus norvegicus* Strain Wistar Setelah Diberi Formalin melalui Injeksi Intraperitoneal Selama 14 Hari

Perlakuan	Ulangan						Total	$\bar{x} \pm SD$
	I	II	III	IV	V	VI		
P0	282	299	311	289	274	294	1749	291,50 ± 13,004
P1	239	258	211	251	237	229	1425	237,50 ± 16,610
P2	189	197	164	193	178	194	3174	185,83 ± 12,576
P3	165	176	157	137	159	146	940	156,67 ± 13,779

Tabel 2. Data Jumlah Sel Spermatisit Primer *Rattus norvegicus* Strain Wistar Setelah Diberi Formalin melalui Injeksi Intraperitoneal Selama 14 Hari

Perlakuan	Ulangan						Total	$\bar{x} \pm SD$
	I	II	III	IV	V	VI		
P0	309	279	285	297	294	313	1777	296,17 ± 13,212
P1	257	269	264	251	279	248	1568	261,33 ± 11,673
P2	214	191	186	219	204	209	1223	203,83 ± 12,893
P3	187	203	159	173	149	157	1028	171,33 ± 20,529

Tabel 3. Data Jumlah Sel Spermatid Tikus *Rattus norvegicus* Strain Wistar Setelah Diberi Formalin melalui Injeksi Intraperitoneal Selama 14 Hari

Perlakuan	Ulangan						Total	$\bar{x} \pm SD$
	I	II	III	IV	V	VI		
P0	691	727	690	743	760	725	4336	722,67 ± 11,404
P1	669	647	664	673	651	678	3982	663,67 ± 5,031
P2	369	383	397	375	405	381	2310	385,00 ± 5,538
P3	305	318	289	265	271	279	1727	287,83 ± 8,334

Keterangan

 \bar{x} : Jumlah rata-rata (mean)

SD : Standar deviasi/ simpangan baku

Berdasarkan hasil uji normalitas dan homogenitas diperoleh bahwa data berdistribusi normal dan bervariasi homogen dengan $p > 0,05$. Selanjutnya dilakukan uji ANOVA satu arah untuk melihat perbedaan signifikan pada perlakuan. Tabel 4 berikut ini hasil uji ANOVA satu arah.

Tabel 4. Hasil Uji ANOVA Satu Arah Jumlah Sel Spermatogonia, Sel Spermatisit Primer, dan Sel Spermatid *Rattus norvegicus* Strain Wistar

	Df	Sel Spermatogonia		Sel Spermatisit Primer		Sel Spermatid	
		F-hitung	Sig.	F-hitung	Sig.	F-hitung	Sig.
Antar Kelompok	3	106,718	,000	83,885	,000	697,473	,000
Dalam Kelompok	20						
Total	23						

Berdasarkan hasil uji ANOVA satu arah, diperoleh F-hitung data jumlah sel spermatogonia, sel spermatisit primer, dan sel spermatid lebih besar dari F-tabel (3,10), dan signifikansi $< 0,05$, yang berarti terdapat perbedaan signifikan jumlah sel spermatogenik.

Penurunan jumlah sel spermatogenik menggambarkan terjadinya gangguan spermatogenesis. Senyawa formaldehida memiliki atom oksigen elektronegatif yang mudah berikatan dengan senyawa lain sehingga mengakibatkan terbentuknya *Reactive Oxygen Species* (ROS), yang dapat memicu terjadinya stres oksidatif. Sel spermatogenik memiliki sifat sangat peka terhadap ROS. Hal ini dikarenakan membran sel spermatogenik tersusun dari asam lemak tidak jenuh, enzim antioksidan yang sedikit pada sitoplasma, dan antioksidan nonenzimatik seluler yang sedikit sehingga rentan untuk mengalami stres oksidatif.⁽⁷⁾

Penelitian *Zhou et al.*, menggunakan 10 ekor tikus jantan yang diberi inhalasi formalin 10 mg/m³/12jam/hari selama dua minggu, menunjukkan terjadinya peningkatan MDA yang dideteksi dengan menggunakan *biochemical assay*. Komponen membran sel spermatogenik terdiri dari lipid, sehingga ikatan ROS dengan membran sel mengakibatkan terjadinya peroksidasi lipid, yang melibatkan enzim *NADPH-cytochrome P450 reductase* yang bereaksi dengan kompleks perferryl (ADP Fe³⁺ O²⁻) dan merusak membran sel spermatogenik, akibatnya membran sel mengalami kerusakan fungsional. Peroksidasi lipid menghasilkan produk yaitu *malondialdehyde* (MDA), yang menjadi *biomarker* terjadinya stres oksidatif.^{(14);(15)}

Penelitian oleh *Zhou et al.*, menunjukkan terjadinya penurunan enzim antioksidan yaitu *glutathione peroxidase* (GSH-Px), *superoxide dismutase* (SOD), dan *glutathione* (GSH) pada

testis tikus yang diberi paparan formalin. Penurunan enzim antioksidan menyebabkan kemampuan tubuh dalam meredam stres oksidatif berkurang.⁽¹⁶⁾

ROS mengakibatkan terjadinya kerusakan sel spermatogenik, baik secara langsung maupun tidak langsung. Atom elektrofilik ROS mudah bereaksi dengan komponen-komponen nukleus sel termasuk protein DNA, sehingga mengakibatkan *crosslink* protein DNA. Hasil penelitian Peng *et al* dengan metode KCl-SDS assay untuk mendeteksi *crosslink* protein DNA, menunjukkan bahwa terjadi *crosslink* protein DNA pada sel-sel testis mencit akibat ROS yang terbentuk dari formaldehida.⁽¹⁷⁾ *Crosslink* protein DNA mengakibatkan kerusakan sel spermatogenik secara langsung sehingga sel spermatogenik tidak mampu membelah seperti keadaan normal, akibatnya terjadi penurunan jumlah sel spermatogenik.^{(7);(17)}

Sel spermatogenik yang rusak memicu terjadinya aktivasi apoptosis, meskipun mekanisme induksi apoptosis sel pada mamalia belum diketahui secara lengkap. Selain kematian sel yang terprogram, apoptosis juga berperan dalam mengeleminasi sel yang mengalami kerusakan komponen sel. Sel spermatogenik yang mengalami kerusakan akibat *crosslink* protein DNA akan mengalami apoptosis, sehingga jumlah sel spermatogenik mengalami penurunan. Hal ini sesuai dengan penelitian Ozen *et al.*, yang menunjukkan bahwa terjadi apoptosis sel spermatogenik dan sel leydig testis tikus putih strain Wistar yang diberi formalin dosis 10 mg/kgBB/hari/i.p selama 30 hari.⁽¹⁸⁾

Penelitian oleh Chowdury *et al.*, menggunakan tikus yang diberi formalin dosis lima, 10, 15 mg/KgBB/i.p selama 30 hari, menunjukkan terjadinya penurunan jumlah sel leydig, berat testis, dan inhibisi steroidogenik. Gangguan fungsi sel yang disebabkan oleh ROS, juga dapat terjadi pada sel leydig, akibatnya fungsi sel leydig dalam menghasilkan testosteron akan terganggu dan terjadi penurunan jumlah sel spermatogenik secara tidak langsung. Keadaan stres oksidatif akibat ROS berlebihan juga mengakibatkan peningkatan sekresi corticotrophin releasing hormone (CRH) pada hipotalamus, dan memengaruhi aksis hipotalamus-pituitari-adrenal.⁽¹⁹⁾

4. Simpulan

Berdasarkan hasil uji statistik data penelitian, dapat disimpulkan bahwa terdapat pengaruh formalin terhadap penurunan jumlah sel spermatogenik tikus putih (*Rattus norvegicus*) strain Wistar.

Daftar Pustaka

1. International Agency for Research on Cancer (IARC). *IARC Monographs on Chemical Agents and Related Occupations* [Internet]. Available from: <http://monographs.iarc.fr/ENG/Monographs/vol100F/>.
2. Peraturan Menteri Kesehatan Republik Indonesia No.33 Tahun 2012. *Bahan Tambahan Pangan* [Internet]. Available from: <http://binfar.kemkes.go.id>
3. Badan Pengawas Obat dan Makanan (BPOM). *Tingkatkan Keamanan Pangan Produk Perikanan Tahun 2015* [Internet]. Available from: <http://www.pom.go.id/new/index.php/view/berita/10555/Tingkatkan-Keamanan-Pangan-Produk-Perikanan.html>
4. Kasma K. Analisis Kualitatif dan Kuantitatif Penggunaan Formalin pada Mi Kuning yang Beredar di Pasar Gampong Baroe Kota Banda Aceh [Skripsi]. Universitas Muhammadiyah Banda Aceh; 2011.
5. Yulizar Y, Wintarsih I, Amin AA. Derajat Bahaya Penggunaan Air Abu, Boraks dan Formalin pada Kuliner Mie Aceh yang Beredar di Kota X Provinsi Aceh terhadap Manusia. *J Pengelolaan Sumber Daya Alam Dan Lingkung J Nat Resour Environ Manag*. 2014 Dec 31;4(2):145.
6. Fujii J, Iuchi Y, Matsuki S, Ishii T. Cooperative Function of Antioxidant and Redox Systems Against Oxidative Stress in Male Reproductive Tissues. *Asian J Androl*. 2003 Sep;5(3):231–42.
7. Public Health Service Agency for Toxic Substance and Disease Registry. *Toxicological Profile for Formaldehyde* [Internet]. United States Department of Health and Human Services; 1999. Available from: <https://www.atsdr.cdc.gov/toxprofiles/tp111.pdf>

8. Pusat Data dan Informasi Perhimpunan Rumah Sakit Seluruh Indonesia (PERSI). *Infertilitas Pria Menyumbang 40% pada Ketidaksuburan Pasutri* [Internet]. Available from: <http://www.pdpersi.co.id/content/news.php?catid=&mid=4&nid=729>
9. Zhang M, Jiang M, Bi Y, Zhu H, Zhou Z, Sha J. Autophagy and Apoptosis Act as Partners to Induce Germ Cell Death after Heat Stress in Mice. *PLOS ONE*. 2012 Jul 25;7(7):e41412.
10. Barazani Y, Katz BF, Nagler HM, Stember DS. Lifestyle, Environment, and Male Reproductive Health. *Urol Clin*. 2014 Feb 1;41(1):55–66.
11. Zhou D, Qiu S, Zhang J, Wang Z. Reproductive Toxicity of Formaldehyde to Adult Male Rats and the Functional Mechanism Concerned. *Sichuan Da Xue Xue Bao Yi Xue Ban*. 2006 Jul;37(4):566–9.
12. Zhou D, Zhang J, Wang H, Xue Y. Effect of Formaldehyde Exposure on Structure and Function of Epididymis in Adult Rats: A Histological and Biochemical Study. . 2011;93:134–44. *Toxicol Environment Chem*. 2011;93:134–44.
13. Dahlan MS. *Statistik untuk Kedokteran dan Kesehatan*. 5 ed. Jakarta: Salemba Medika; 2011. 87-102 p.
14. Langseth L. *Oxidants, Antioxidants, and Disease Prevention*. Washington DC: International Life Sciences Institute Europe Press; 1995. 1-22 p.
15. Windsor D, White I, Selley M, Swan M. Effect of Lipid Peroxidation Product (E)-4-hydroxi-2-nonenal on Ram Sperm Function. *Journal of Reproduction and Fertility*. 1993;99:359–66.
16. Zhou D-X, Qiu S-D, Zhang J, Tian H, Wang H-X. The protective effect of vitamin E against oxidative damage caused by formaldehyde in the testes of adult rats. *Asian J Androl*. 2006 Sep 1;8(5):584–8.
17. Peng G, Yang X, Zhao W. Study of DPC Induced by Liquid Formaldehyde in the Liver and Testicles of Mice. *J Med Res*. 2006;35:9–12.
18. Ozen OA, Kus MA, Kus I, Alkoc OA, Songur A. Effect of Melatonin Against Formaldehyde Induced Oxidative Damage and Apoptosis in Rat Testes: An Immunohistochemical and Biochemical Study. *Informa Healthcare USA*. 2008;54:169–76.
19. Chowdury A, Gautam A, Patel K, Trivedi H. Steroidogenic Inhibition in Testicular Tissue of Formaldehyde Exposed Rats. *Indian J Physiol Pharmacol*. 1992;36:162–8.